0e Année. — N° 32. 10 Aout 1907.

JOURNAL DES SCIENCES MÉDICALES DE LILLE

Revue hebdomadaire publiée par un groupe de Professeurs de la Faculté libre de Médecine et de Pharmacie.

Tout docteur qui enverra au Journal sa thèse en double exemplaire recevra un abonnement gratuit pendant l'année courante.

Rédaction et Administration : 56, rue du Port, à Lille.

Abonnement : France **10** fr. — Étranger Union postale : **12** fr.

Tout ouvrage dont il sera déposé deux exemplaires au bureau du Journal sera annoncé et analysé, s'il y a lieu.

SOMMAIRE :

Travaux originaux. — Double tumeur papillaire primitive des trompes de Fallope, par M. **Danel.**

Note clinique. — Epithélio-sarcome du lobe droit du corps thyroïde. — Thrombose de la veine jugulaire interne. — Extirpation, par M. **G. Decreton.**

Société anatomo-clinique de Lille. — Séance du 15 Mai 1907.

Carnet du journal. — Naissance. — Nominations.

Bibliographie.

Nouvelle. — Congrès international de stomatologie.

Bulletin hebdomadaire du bureau d'hygiène.

AFFECTIONS BRONCHO-PULMONAIRES
TUBERCULOSES
RACHITISME
SCROFULES

SOLUTION PAUTAUBERGE
au Chlorhydro-Phosphate de Chaux créosoté
PARFAITEMENT TOLÉRÉE, complètement ABSORBÉE
0,10 centigr. de Créosote et 0,50 centigr. de Sel de Chaux par cuillerée à soupe.
L. PAUTAUBERGE, 9bis, Rue Lacuée, PARIS

L'AMÉNORRHÉE, la DYSMÉNORRHÉE, la MÉNORRHAGIE
cèdent rapidement si l'on emploie, à la dose de 2 à 4 Capsules par jour
L'APIOL des DOCTrs JORET & HOMOLLE
RÉGULATEUR PAR EXCELLENCE DE LA MENSTRUATION
Pharmacie G. SÉGUIN, 165, Rue St-Honoré, Paris (*Place du Théâtre Français*) et toutes Pharmacies.

ARTHRITISME — DIABÈTE — ANÉMIE
ALEXINE
MÉDICATION PHOSPHORIQUE (GRANULÉ)
ACIDE PHOSPHORIQUE ENTIÈREMENT LIBRE — Biphosphate de Manganèse — Biphosphate de Fer
Formule et Procédé du Laboratoire JOULIE
DOSAGE RÉGULIER — PURETÉ ABSOLUE — GOUT AGRÉABLE
DOSE : 1 à 2 bouchons-mesure à chaque repas dans un peu d'eau. — ENFANTS : Réduire de moitié
J. CHATELAIN, Pharmacien de 1re classe, Ancien Interne des Hôpitaux
Usine et Dépôt : 15, rue de Paris, Puteaux (Seine)
Toutes Pharmacies — Spécialité réglementée
NEURASTHÉNIE
ARTÉRIOSCLÉROSE — TUBERCULOSE

ARTHRITIQUES, BUVEZ A VOS REPAS
CONTREXÉVILLE SOURCE DU **PAVILLON**
SAISON THERMALE du 20 MAI au 20 SEPTEMBRE

ENGHIEN (SEINE-ET-OISE) -LES-BAIN

Eaux les plus sulfureuses de France (33 c. c. d'H² S par litre)

ÉTABLISSEMENT THERMAL DÉCRÉTÉ D'UTILITÉ PUBLIQUE (JUILLET 1865)

Affections des Voies respiratoires, Rhumatismes, Pea

EXPÉDITION D'EAU

Saison d'Avril à Octobre

SOLUTION de DIGITALINE CRISTALLISÉE au 1/1000e. 1 milligramme par 50 gouttes.

d'HOMOLLE et QUEVENNE

APPROBATION DE L'ACADÉMIE DE MÉDE
GRANULES DE DIGITAL
à 1 milligr. Digitaline chloroformiqu
COLLAS, 8, Rue Dauphine — PA

PURGYL
AGIT sans COLIQUES
LE MIEUX TOLÉRÉ par les ENFANTS
Phie KŒHLY, 160, Rue St-Maur, PARIS
Echantillons aux Médecins.
PURGO-LAXATIF DOUX

BI-IODURE SOUFFI
KI+HgI² (
Maladies cutanées et syphilitiques (Tolérance, Inalt
SOLUTION TITRÉE KI (cht pur)
Une cuillerée à soupe contient HgI² » (
L'étiquette ne porte pas les mots Mercure, Hydrargyre, Sy
Peut pénétrer dans les familles sans éveiller aucune s
VENTE : Phcie SOUFFRON, 58, Rue Miromesnil, PARIS

NUTRIGÈNE
ALBUMOSE PEPTONE DE VIANDE PURE
GOÛT AGRÉABLE

Tuberculose, Convalescences, Mal dies de la Digestion et de la Nutr tion, de l'Estomac et des Intestins
VIEILLARDS et ENFANTS DÉBILES

Echantillons — Ecrire Sté des Produits ANIOS (Capital 1 million) 7, rue Grande Allée LILLE (No

---

HÉMONEUROL COGNE

COMBINAISON GRANULÉE

Oxyhémoglobine, Kolanine, Glycérophosphate de Chau

RECONSTITUANT ORGANIQUE GÉNÉRAL

RÉGÉNÈRE LES GLOBULES SANGUINS, RESTAURE LES SUBSTANCES NERVEUSE ET OSS

TOUTES PHARMACIES | Neurasthénie, Chloro-Anémie, Lymphatisme, Cachexies, Rachitisme, Tuberculoses | PARIS, 43, R. S

Solubilités comparées de l'Acide urique dans :

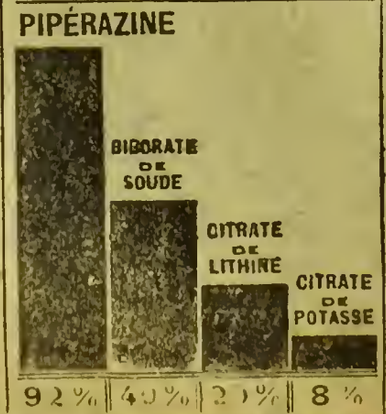

PIPÉRAZINE MIDY

GRANULÉE EFFERVESCENTE

20 centigrammes de Pipérazine par mesure jointe au flacon.

Dans les crises aiguës : 3 à 6 mesures par jour.
Comme préventif : 1 à 3 mesures 10 jours par mois.

Le plus grand dissolvant de l'Acide urique

GOUTTE - GRAVELLE - RHUMATISME
ARTHRITISME dans toutes ses manifestations.

Phcie MIDY, 113, Faubourg Saint-Honoré, PARIS. — *Envoi d'Echantillons.*

Hommage de l'auteur
Danel

JOURNAL
DES
SCIENCES MEDICALES
DE LILLE

Numéro 32. 10 Août 1907.

TRAVAUX ORIGINAUX

DOUBLE TUMEUR PAPILLAIRE PRIMITIVE DES TROMPES DE FALLOPE

par M. Danel, chef des travaux d'Anatomie pathologique (1).

Les néoplasmes épithéliaux primitifs de la trompe de Fallope sont rares, et, dans la grande majorité des cas, c'est de tumeurs malignes qu'il s'agit. Les tumeurs d'allures bénignes, que l'on classe encore parmi les néoplasies épithéliales sous le nom de papillomes et d'adénomes sont plus rares encore. On en compte une quinzaine d'observations, d'une interprétation toujours difficile : elles sont rattachées suivant les cas, soit à des productions inflammatoires (salpingites végétantes), soit à des épithéliomas au début. Il ne sera ici question des tumeurs de cette catégorie que pour rappeler que le cas relaté ci-dessous avait pu permettre de penser d'abord à une néoplasie bénigne, et qu'une récidive survenue après plus de dix mois de guérison apparente a montré combien il convient de réserver le pronostic de ces végétations tubaires, alors même que macroscopiquement et de par l'examen histologique, on pouvait espérer une guérison définitive.

L'observation qui suit vient donc s'ajouter aux autres

(1) Communication à la Société Anatomo-Clinique de Lille.

observations jusqu'ici publiées de tumeurs malignes primitives de la trompe de Fallope, dont le total, d'après les tables statistiques tenues à jour avec grand soin par M. Alban Doran, dépassait en octobre 1904 le chiffre de 60 (1). Depuis, la casuistique de cette affection s'est encore enrichie des trois cas personnels de Tédenat (de Montpellier) (2), dont l'intéressant travail renferme en outre quelques indications bibliographiques récentes d'origine étrangère, et vient ainsi heureusement à point pour parfaire les listes de M. Alban Doran. Quant à nous, le cas que nous publions aujourd'hui est le quatrième qu'il nous est donné d'observer depuis environ sept ans On voit par ces différentes remarques que, tout en étant rares, les cancers de l'oviducte ne sont pas exceptionnels, et que, de ce fait seul, leur étude attentive n'est pas dépourvue d'intérêt. Il importe donc de relever soigneusement les cas nouveaux, d'autant que chacun d'eux présente des particularités cliniques ou anatomiques qu'il n'est pas inutile de mettre en lumière en attendant que puisse être écrit le chapitre définitif de gynécologie concernant une question, laquelle, à ce jour, n'a pas encore vingt années d'existence scientifique.

Rosalie D..., 49 ans, entre le 5 décembre 1905 dans le service de M. le professeur Duret (Hôpital de la Charité de Lille).

Réglée à 10 ans, elle a toujours eu depuis des époques régulières. Mariée, elle a eu un seul enfant bien portant, aujourd'hui âgé de 29 ans. Pas de fausse-couche, pas de passé génital d'aucune sorte. Le mari est en bonne santé.

A noter comme seuls antécédents personnels, une pneumonie il y a 12 ans.

Cette femme n'est souffrante que depuis un an environ. Elle se plaint depuis cette époque de douleurs persistantes, plus ou moins vives, dans le côté gauche de l'abdomen. Ces douleurs

---

(1) *In Journal of obstetrics and Gynœkology of the British Empire*, Octobre 1904.

(2) *In archives provinciales de chirurgie*, mars 1906.

deviennent notablement plus fortes au moment des règles. Depuis le début de l'affection actuelle, les règles viennent d'ailleurs irrégulièrement et durent de 5 à 6 jours. Le sang menstruel ne contient que rarement des caillots. De plus (et la femme est très affirmative et très nette sur ce point), il s'est produit depuis plus de six mois et d'une façon pour ainsi dire continuelle, des *pertes d'eau* assez abondantes, puisque, au dire de la malade, on a pu les évaluer certains jours à un litre de liquide dans l'espace de vingt-quatre heures.

Au point de vue de l'état général, il faut noter de l'amaigrissement qui paraît avoir débuté il y a huit mois, et qui a été s'accentuant tous les jours. L'appétit est diminué et les digestions sont lentes, parfois même douloureuses.

Les règles apparaissent le 7 décembre, elles durent jusqu'au 11, et ce n'est que le lendemain 12 qu'il est possible de procéder à l'examen somatique.

Au toucher, col utérin petit, le segment inférieur de l'utérus est peu développé. Par le palper abdominal on sent une masse dure, arrivant à mi-chemin de l'ombilic, et qui semble au premier abord formé par le corps utérin très développé. Par le palper bi-manuel, on constate que cette masse, mal distincte de la matrice elle-même, est peu mobile.

Toutes les probabilités sont donc en faveur d'une tumeur utérine, et on pense à un fibrome dégénéré ou à un épithélioma du corps.

Opération le 15 décembre. — Laparotomie médiane. On tombe sur les annexes prolabées dans le cul-de-sac postérieur et formant deux poches kystiques tendues du volume moyen d'une orange.

A droite, le kyste est peu adhérent et on arrive à le dégager facilement. Clamp sur le pédicule et ligature à la soie.

A gauche, le kyste est beaucoup plus adhérent et plus difficilement énucléable. Dans les diverses manœuvres nécessitées par l'extraction de cette poche, celle-ci se crève et laisse échapper dans le péritoine, d'ailleurs protégé par deux lits de compresses, du liquide et des végétations. On finit cependant par le dégager entièrement et lier le pédicule.

L'ovaire correspondant est très adhérent dans le bassin, et

il n'est pas venu avec la tumeur. Le chirurgien en résèque le plus possible dans un temps spécial, mais il est obligé d'en laisser une partie adhérente aux parois du pelvis.

Mickulicz. Deux gros drains. Suture des parois à trois plans.

Les suites opératoires sont normales. La malade sort guérie. Elle revient dans le service en août 1906, pour une large éventration. Au cours de l'intervention chirurgicale faite à cette occasion, l'état anatomique du petit bassin est vérifié : on ne trouve à gauche qu'une masse d'apparence fibreuse et composée d'adhérences. Rien à ce moment ne peut faire penser à une récidive de la tumeur. Mais dans les premiers jours de novembre, la femme revient pour la troisième fois à l'hôpital. Le ventre est distendu par une ascite abondante, des gâteaux indurés sont trouvés à la palpation dans la région de la fosse iliaque gauche. L'état général est relativement peu altéré. Une laparotomie médiane montre que la tumeur est en pleine généralisation, au petit bassin, au péritoine, à l'intestin. De gros noyaux cancéreux sont trouvés dans l'épaisseur des tissus de la paroi abdominale, au niveau de la cicatrice de la seconde intervention. L'ascite, citrine, s'est reproduite rapidement les jours suivants.

Examen anatomique des pièces. — Du côté *droit,* où l'extirpation a pu se faire sans dommage, la trompe affecte la forme d'un boudin allongé, ayant un diamètre de 3 centimètres environ, et qui se développe demi-circulairement autour de l'ovaire correspondant en effaçant le mésosalpinx. L'ovaire a le volume d'une petite pomme; il est bosselé, fluctuant, kystique. Sa coloration est blanc bleuâtre avec veinosités assez nombreuses.

L'extrémité externe de la trompe droite, entièrement adhérente à l'ovaire est close. Elle est lisse comme le reste de la surface de l'oviducte, et toute trace de frange a absolument disparu. Du côté de l'extrémité utérine, le boudin néo plasique s'amincit assez brusquement à deux centimètres de l'utérus, et se termine alors en reproduisant les flexuosités habituelles de cette portion de l'oviducte.

La plus grande portion de la surface salpingienne est libre de toute adhérence. Cependant, en arrière, au niveau où l'oviducte se recourbe près de son extrémité interne ou utérine, on rencontre une masse d'adhérences solides, épaisses, réunissant

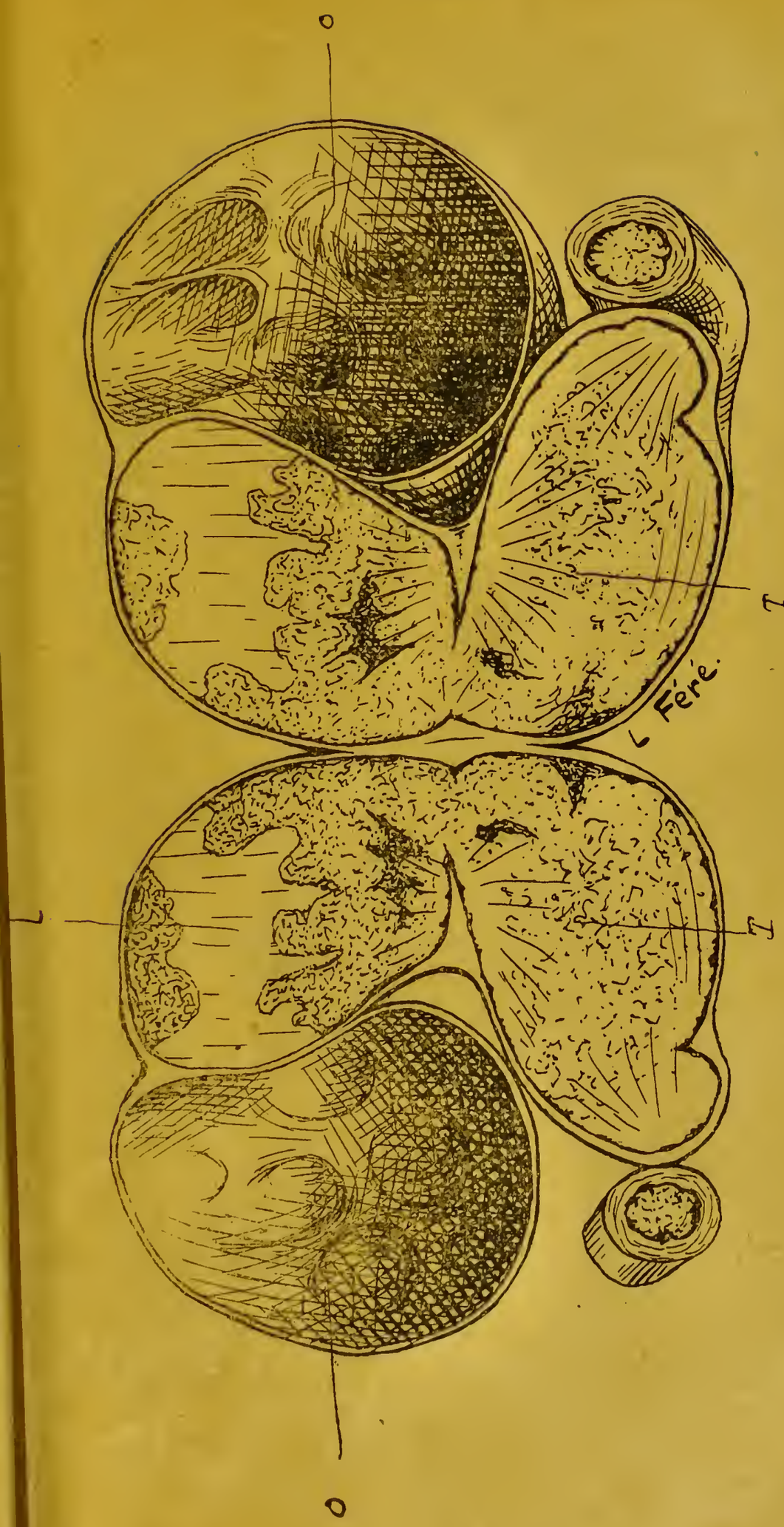

Annexes droites sectionnées longitudinalement, les deux moitiés étant maintenues étalées. — T, trompe bourrée de végétations ; L, liquide mucoïde, coagulé ; O, ovaire monokystique, adhérent à l'oviducte.

l'ovaire à la trompe et ayant toutes les apparences du tissu fibreux.

En sectionnant longitudinalement la trompe et l'ovaire suivant le même plan, on constate les détails suivants : la trompe apparaît comme un V à sommet mousse, qui renferme entre ses branches un ovaire à parois minces, monokystique, ne présentant que quelques travées conjonctives, vestiges de cloisons disparues, qui traversent sa cavité. Quant à la trompe elle-même, elle se montre bourrée de végétations blanc rosées, tassées dans la plus grande étendue de l'oviducte, au point d'offrir un aspect homogène. Vers l'extrémité fimbriale seulement, les végétations moins denses se montrent avec leurs caractères habituels de productions filamenteuses, finement ramifiées. Elles baignent en cet endroit dans un liquide mucoïde, facilement coagulable. On retrouve, par un examen attentif, dans d'autres parties de l'oviducte, de petites cavités contenant le même produit gélatineux, grisâtre, mais ces cavités sont extrêmement petites, microscopiques pour la plupart, et, en somme, les végétations occupent presque entièrement la cavité de la trompe.

La paroi de celle-ci, dans la plus grande partie de son étendue, jusque vers l'extrémité utérine, là où l'oviducte se recourbe en crochet, est réduite à une coque d'une grande minceur et d'une assez grande régularité. La minceur de la paroi tubaire est en rapport avec la distension de la cavité par les végétations incluses. En certains points, elle n'atteint pas un demi-millimètre ; elle ne dépasse pas un millimètre vers l'ostium utérin. Pas de points épaissis, aucune trace d'infiltration de cette paroi dont la minceur ne peut être comparée qu'à celle de la coque ovarienne correspondante, à laquelle elle adhère d'ailleurs intimement dans toute l'étendue de la branche externe du V.

Si maintenant on fait glisser l'extrémité d'une fine spatule entre la coque tubaire et la masse des végétations qui la remplissent, on constate que ces deux parties se séparent presque partout très facilement l'une de l'autre. On se rend compte alors, en écartant avec précaution là où cela est possible, la paroi de la trompe, que la surface interne de celle-ci est absolument lisse ou parfois légèrement tomenteuse.

La trompe *gauche* a le diamètre d'un index d'adulte. L'épaisseur moyenne de ses parois est de 1 millimètre. Les caractères des végétations et de la cavité qui les renfermait sont sensiblement les mêmes qu'à droite. La trompe est moniliforme et son tiers externe, plus distendu et à paroi par conséquent plus mince, est replié sur la portion interne de l'oviducte, de manière à être couché sur cette dernière portion. On trouve adhérent à la trompe un fragment d'ovaire non végétant.

Étude histologique. — Après inclusion à la celloïdine, nous avons pratiqué des coupes d'abord sur un fragment de paroi végétante, choisi dans la partie externe de la trompe droite. Les préparations ont été colorées, les unes à l'hématoxyline iodée de Hauser, les autres à l'hématoxyline au fer et au picrocarmin.

Au microscope, et en partant de la coque salpingienne, on constate les détails suivants : La paroi tubaire proprement dite est réduite à l'état d'une mince bande connective serrée, dans l'épaisseur de laquelle on distingue encore nettement, et sans qu'il soit besoin de réactifs spéciaux, de petits faisceaux de fibres lisses, dont les noyaux en bâtonnets sont bien visibles. Ces éléments connectifs et musculaires constituent à eux seuls la presque totalité des tissus de la coque. Il y a peu de vaisseaux, peu ou pas de traînées embryonnaires. Pas d'infiltration épithéliale.

Le fragment choisi pour l'examen histologique ayant été pris dans un point où les végétations néoplasiques paraissaient et étaient en réalité adhérentes à la paroi, on peut étudier sur les préparations le mode de développement de ces végétations elles-mêmes. On voit que, sur une étendue très petite de la paroi tubaire, prennent naissance des prolongements papillaires, dont l'ensemble va former le pédicule étroit d'une masse relativement énorme de végétations. Quel que soit le point où l'on étudie le revêtement épithélial de ces végétations, on constate qu'il présente partout, à peu de chose près, les mêmes caractères. En partant de la bande conjonctivo-musculeuse qui représente la paroi de la trompe amincie et atrophiée, on trouve, insérée sur cette bande, mais en partie disparue, une palissade formée d'une seule couche de cellules cylindriques basses, régulières et

régulièrement disposées, sans cils vibratiles apparents. En remontant ensuite le long des prolongements végétants, le revêtement épithélial conserve d'abord les mêmes caractères, puis les cellules augmentent peu à peu de hauteur, tout en conservant leur même régularité de forme et la même disposition régulière en palissade serrée, les éléments étant toujours disposés sur une couche unique. Plus haut encore, c'est-à-dire vers l'intérieur de l'oviducte distendu par les masses végétantes et par un liquide mucoïde, là où ces masses ramescentes forment un amas de prolongements intriqués dans tous les sens, et serrés les uns contre les autres au point de paraître confondus, les caractères de l'épithélium cylindro-cubique qui les revêt restent sensiblement les mêmes. Tout au plus aperçoit-on, çà et là, quelques éléments devenus vasculaires.

Des coupes pratiquées ensuite sur une masse papillaire détachée de la trompe gauche ont permis de constater la même constitution histologique de ce côté.

La charpente conjonctive est partout formée d'un tissu conjonctif peu dense et très vasculaire. Dans un grand nombre de points, les vaisseaux sanguins apparaissent remplis de sang et distendus. Il y a peu d'éléments lymphocytaires au voisinage des vaisseaux. En d'autres points, la charpente conjonctive est comme œdémateuse. Si l'on considère plus particulièrement celles des végétations épithéliales que le rasoir a sectionnées perpendiculairement à leur axe, on voit qu'elles apparaissent sur les préparations comme des productions d'apparence étoilée, dont les rayons représentent la coupe transversale de plicatures longitudinales, nombreuses et régulières. Ces rayons se présentant alors sous forme de prolongements rectilignes, plus ou moins tassés, et qui contiennent eux-mêmes un axe conjonctivo-vasculaire, toujours fort grêle, mais toujours aussi nettement visible.

Les masses papillaires, tant de l'une que de l'autre trompe, sont séparées les unes des autres par une substance mucinoïde, plus ou moins abondante suivant les points, et qui contient un petit nombre de cellules migratrices.

La réaction lymphocytaire est partout faible. Dans la paroi tubaire seulement, on peut en constater une ébauche. En cet

endroit, et dans la partie la plus interne de la paroi amincie, au niveau du pédicule d'insertion des masses végétantes, on trouve un certain nombre de traînées minces de cellules rondes, situées principalement en dedans de la musculeuse, immédiatement au-dessous du revêtement épithélial. Plus loin, au niveau de la paroi tubaire non végétante, là où les franges normales elles-mêmes paraissent avoir disparu, sans doute par compression, l'infiltration embryonnaire est sensiblement moindre encore.

L'intérêt de l'observation que nous venons de relater réside surtout dans l'histologie pathologique. Une fois de plus se vérifie ce fait que, pour les productions endo-salpingiennes, l'aspect général varie peu. Il s'agit toujours de formations papillaires dont il est impossible, macroscopiquement, de préciser la genèse et de formuler le pronostic post-opératoire. On dit assez généralement que, dans ces cas douteux, où la nature même de la lésion peut être mise en doute, où l'on peut parler de salpingite végétante aussi bien que de tumeur papillaire, un examen microscopique attentif et minutieux est capable de fournir quelques données précises.

En l'espèce, cet examen nous apparaissait particulièrement précieux, car à l'œil nu, et en nous tenant d'ailleurs aux annexes droites qui avaient pu être enlevées entièrement, on pouvait pencher en faveur d'une salpingite végétante, soit encore et plutôt, en raison de la luxuriance et du volume des végétations bourrant la trompe et la rendant énorme, d'une tumeur proprement dite, d'un néoplasme. Par la seule inspection des pièces, il eut été difficile de pousser plus loin, quoique la tumeur, entièrement contenue dans une paroi distendue, amincie, mais non envahie et non déhiscente, se présentait, à tout bien considérer, sous les apparences d'une certaine bénignité.

L'examen histologique ne devait cependant pas nous donner d'indications beaucoup plus nettes. Des deux côtés, les lésions sont constituées par des papilles à axe conjonctif, très minces, il est vrai, ramifiées et intriquées, mais dont le

revêtement épithélial se montre réduit partout, aussi bien sur les masses papillomateuses de gauche que sur celles de droite, à une seule couche d'éléments réguliers de forme et régulièrement disposés. On trouve, il est vrai, sur certaines coupes et dans la zone basale des cavités de dimensions et de figures variables, revêtues du même épithélium cubique ou cylindrique bas. Ces cavités paraissent dues à la soudure de papilles voisines, et on sait que ce processus est fréquent dans les salpingites ordinaires. Mais, en somme, il n'y a partout qu'un revêtement simple des axes conjonctifs, revêtement qui leur reste toujours externe, qui ne les pénètre ni ne les envahit. Si l'on ajoute à cela la grande vascularisation du centre des papilles, l'infiltration œdémateuse de plusieurs d'entre elles, on avouera bien qu'on pouvait, même en l'absence d'une réaction lymphocytaire considérable, pencher à admettre un processus inflammatoire, ou en tenant compte du développement énorme des végétations en choux-fleurs, ce que Doran classe sous le nom de papillome, et Bland Sutton sous celui d'adénome.

Tel était l'état histologique au moment de l'intervention. Il faut donc admettre que, dans la suite et sous l'influence de causes difficiles à déterminer, les portions du néoplasme qui n'ont pu être extirpées entièrement du côté gauche ont subi, dans leurs éléments épithéliaux, une transformation maligne. Rien, cependant, dans la façon d'être de ces éléments, pouvait faire prédire à coup sûr cette transformation, et les résultats de l'examen microscopique étaient plutôt en faveur de la bénignité. Nous devons en conclure qu'une grande réserve est à observer quand, pour une raison ou pour une autre, un papillome tubaire n'a pu être extirpé entièrement, alors même qu'au microscope le néoplasme se présenterait sous un aspect rassurant ; c'est que nous sommes dans l'ignorance de ce qui décide l'évolution ultérieure de ces productions papillaires, soit vers l'atrophie, comme cela a été constaté dans un certain nombre de néoplasmes ovariens

végétants avec généralisation péritonéale, et à propos desquelles il avait fallu se contenter d'enlever la tumeur principale, soit vers la dégénérescence maligne avec multiplication excessive et polymorphisme des éléments, avec infiltration consécutive des tissus sous-jacents et généralisation finale. Ces tumeurs doivent donc être classées parmi les tumeurs à pronostic incertain, surtout lorsque, comme dans le cas présent et même en dehors de tout autre indice de malignité, le peu d'abondance du stroma conjonctif montre le rôle important sinon prépondérant que joue l'épithélium dans la formation des saillies papillaires.

Au point de vue symptomatique, notre nouvelle observation montre l'existence d'un passé pseudo-salpingitique remontant à un an environ, mais sans métrorrhagies véritables. En outre, la malade a présenté longtemps et d'une façon abondante, profuse même, des évacuations de liquide séreux. Ce fait a été signalé assez souvent dans les cas de tumeurs de la trompe de Fallope, et les auteurs le désignent sous le nom de *hydrops tubae profluens*. Mais le même signe a été observé aussi dans un grand nombre d'hydrosalpinx et ne donne pas en définitive de direction au diagnostic.

Ajoutons que notre malade a toujours été bien portante. Pas de fausse couche, pas de passé génital d'aucune sorte. Cela cadre mal avec l'affirmation catégorique de Sänger et Barth, que nous citions déjà en 1899, et que nous avions tendance, dès cette époque, à trouver trop exclusive : « Il y a au point de vue pathologique générale un fait très important, c'est la preuve certaine *et qui ne comporte aucune exception* du développement du carcinome tubaire sur une base chroniquement enflammée ». Et quand les auteurs allemands ajoutent par surcroît que les états inflammatoires de la trompe doivent avoir duré fort longtemps, ce que nous admettons bien volontiers pour les cas où un processus salpingitique a pu être mis en cause, nous ne pouvons nous

empêcher de penser combien il est difficile d'admettre pour le cas présent une salpingite antécédente de longue durée. Pas de passé obstétrical, pas de passé génital notables, malgré l'interrogatoire soigneux que nous avons fait subir à plusieurs reprises à la malade, cela nous semble plus important à mettre dans la balance que ce détail (noté cependant dans un grand nombre d'observations) qu'elle n'a eu qu'une grossesse, et que ce seul accouchement remonte à une date très éloignée (à plus de trente ans). C'est pourquoi nous penchons toujours à croire que le cancer tubaire ne se développe pas nécessairement sur une base chroniquement enflammée.

NOTE CLINIQUE

Epithélio-sarcome du lobe droit du corps thyroïde. — Thrombose de la veine jugulaire interne. — Extirpation, par G. Decreton, externe des hôpitaux (1).

P..., Justine, 55 ans, entre le 16 avril 1907 dans le service de M. le professeur Duret pour une tumeur qu'elle porte au cou. Elle aurait été serrée à la gorge par un homme ivre, il y a six ans, et, peu de temps après, elle a remarqué qu'un petit noyau de la grosseur d'une noix s'était développé vers le milieu du cou. Cette tumeur a grossi depuis, mais très lentement. Elle ne déterminait aucun trouble et ne causait pas de douleur. Les médecins consultés la considéraient comme bénigne.

Il y a environ six semaines, elle avait seulement le volume d'un œuf de poule. A ce moment, sans cause apparente, elle a pris *tout à coup* un développement énorme et, depuis, augmente tous les jours.

La déglutition est un peu gênée. Il existe également une gêne respiratoire légère, surtout accusée la nuit, et qui oblige parfois la malade à se tenir assise sur son lit. Depuis quelque temps,

(1) Communication à la Société Anatomo-Clinique de Lille.

une toux sèche, peu fréquente, est apparue. La malade n'éprouve pas de palpitations de cœur et ne se plaint pas de troubles gastriques. Mais elle accuse surtout une sensation de faiblesse croissante.

Depuis 10 ans, elle a atteint la ménopause sans aucun accident du côté du ventre. Le médecin a pratiqué tout récemment une ponction exploratrice, sans ramener de liquide. C'est sur son conseil que la malade vient à l'hôpital pour se faire opérer.

Examen. — La constitution est robuste, le teint légèrement cyanique. Pas d'exophtalmie. Rien à l'auscultation du poumon ni du cœur. Pouls rapide, 124 à 128 pulsations.

La tumeur présente comme diamètre transversal 30 centimèt., vertical 14 centimètres.

Elle est formée de deux lobes inégaux qui recouvrent le cou presque en entier. A peine trouve-t-on un sillon qui la sépare du menton à son extrémité supérieure. En bas, elle descend sur le sternum dont elle recouvre une partie.

Sur la peau de la poitrine, ainsi que sur celle qui entoure la masse se dessine un réseau veineux assez développé.

Le revêtement cutané est distendu, et il est impossible de faire un pli avec la peau, sauf à la partie latérale de la tumeur.

La masse droite, la plus volumeuse, s'étend jusqu'au niveau d'une ligne verticale passant derrière l'oreille. En bas elle atteint la clavicule. En haut elle laisse seulement à découvert la partie supérieure du sterno-cléiodo-mastoïdien sur une longueur d'environ deux travers de doigt. La carotide est repoussée jusqu'à une ligne passant par le trou auditif. A la palpation on sent de ce côté une rénitence qui ressemble presque à de la fluctuation.

La masse gauche est plus petite. Elle atteint le volume d'un œuf de poule, tandis que l'autre a la grosseur de deux poings. De ce côté la consistance est dure. La carotide gauche est perceptible en arrière du sterno.

La malade a conservé les mouvements de la tête, mais ils sont limités.

La tumeur se déplace un peu pendant de la déglutition.

Le plancher de la bouche n'est pas soulevé.

Examen des urines. — Ni albumine, ni sucre.

En attendant l'opération, pour calmer l'éréthisme vasculaire sous la dépendance du système nerveux, la malade est soumise à la médication bromurée (K Br., 3 gr. *pro die).*

18 avril. — Pas d'augmentation sensible de volume. La malade accuse quelques douleurs. Quand elle tousse, on entend un siflement laryngien très marqué.

19 avril. — La cyanose de la face paraît augmentée. Le volume de la tumeur s'est également accru d'une façon sensible. Le lobe droit est presque fluctuant, la peau qui le recouvre est tendue, lisse et légèrement rouge. On pourrait croire qu'il y a là une collection prête à s'ouvrir.

Opération le 20 avril, par M. Duret. — On fait à la peau une incision en forme de H dont la barre transversale est prolongée latéralement (++). La tumeur est largement découverte. On s'occupe d'abord du lobe droit, le plus volumineux et le plus tendu.

Le sterno-cléido-mastoïdien, appliqué sur lui comme une sangle, est sectionné. On essaie alors de pratiquer l'énucléation, mais pendant les tentatives ainsi faites la paroi crève et il s'écoule une substance grisâtre ayant une consistance de caséum. On est en présence d'une tumeur dégénérée. On se rend bientôt compte que la masse ne peut être enlevée que par morcellement. Elle est donc divisée par le milieu, puis la partie supérieure du lobe droit est extirpée. On fait de même de la partie inférieure, mais, au cours de l'opération, la carotide, la jugulaire interne et probablement aussi le pneumo-gastrique, intimement englobés par le néoplasme, sont sectionnés en dépit des efforts faits pour les éviter. Des ligatures sont immédiatement appliquées.

A partir de ce moment, l'état de la malade s'aggrave bien que la perte sanguine ne soit pas énorme (respiration forcée et stertoreuse, pâleur de la face, petitesse et rapidité du pouls). On cesse le chloroforme et l'opération continue. Le lobe gauche est enlevé avec une facilité relative, toujours par morcellement. Un curettage des parties néoplasiques restantes est rapidement pratiqué. Puis, sans faire la trachéotomie, qui ne paraît pas nécessaire, on referme la plaie aux crins de Florence, après avoir largement drainé et fait un bourrage à la gaze iodoformée.

Durant le cours de l'intervention la malade a reçu 700 gr. de sérum artificiel. Son pouls s'est un peu relevé. On la transporte dans son lit où on lui donne une position assise. Injection de 33 c. c. d'huile camphrée. Elle meurt une demi-heure après sans convulsion.

Diagnostic. — Dans le cas présent, il ne pouvait s'agir que d'une tumeur du corps thyroïde. En effet, la tumeur s'avançait au-devant du larynx et se déplaçait avec lui, malgré son volume, dans les mouvements de déglutition. Cependant l'accroissement subit survenu il y a six semaines laissait place à deux hypothèses : ou bien le goître avait subi une dégénérescence maligne, ou bien il s'y était produit un hématome.

M. le professeur Duret porta le diagnostic d'hématome kystique, à cause de la limitation nette de la masse et de la sensation qu'elle donnait à la palpation d'une poche distendue par un liquide. Dès lors l'opération s'imposait, d'autant plus que la dyspnée commençait à se montrer.

Grande fut la surprise quand on se trouva en présence d'un carcinome qui avait envahi les organes voisins et envoyait des prolongements jusque dans le médiastin.

Rétrospectivement, on peut bien dire que l'âge avancé de la malade, le développement assez marqué de la circulation collatérale au niveau du cou, du côté droit, et l'augmentation brusque de volume du goître qui existait depuis six ans sont en faveur d'un carcinome. Néanmoins ce dernier caractère appartient également aux épanchements intra-kystiques.

De plus, le volume lui-même de la tumeur atteignant celui des deux poings, faisait penser à l'hématome plutôt qu'au cancer du corps thyroïde, que l'on n'a jamais vu dépasser le volume du poing.

Le signe pathognomonique du cancer, à savoir l'adénopathie, manquait totalement au moment de l'examen. Les ganglions formaient corps avec la masse et ne pouvaient s'en distinguer. La fausse fluctuation, qui était ici très nette, est

une exception dans le carcinome où elle apparaît très tardivement (1).

La malade enfin n'accusait pas ces irradiations douloureuses extrêmement intenses, sur le trajet des nerfs de la région, que l'on signale dans le cancer (2).

Tout en un mot contribuait à égarer le diagnostic, sauf peut-être la ponction sèche, faite peu de temps auparavant, qui aurait pu mettre sur la voie.

M. le Dr D. Augier a bien voulu nous donner la description suivante de la tumeur :

Examen macroscopique. — La tumeur, qui occupait toute la partie antérieure et latérale droite du cou, a été enlevée par morcellement. Après l'intervention, elle se présente sous forme d'une masse ramollie, déchiquetée, dont la partie centrale est anfractueuse. Cet aspect est dû au ramollissement très prononcé dont la tumeur était le siège. Ces masses villeuses et molles ont une coloration gris rosé.

Sur une coupe intéressant à la fois toute la paroi de la périphérie vers le centre, on constate que cette masse adhère intimement par sa face externe au revêtement cutané, tandis que dans ses parties centrales elle est arrivée à un point de désagrégation tel qu'à la palpation on croyait avoir affaire à une cavité kystique remplie de liquide séreux ou de sang. En aucun point de la tumeur, on ne peut retrouver la structure du corps thyroïde normal. Çà et là on trouve de petits paquets ganglionnaires. La masse avait d'ailleurs envahi les divers plans du cou et, sur les pièces enlevées à l'autopsie, on constate que la tumeur englobe dans son épaisseur tout le paquet vasculo-nerveux. La veine jugulaire interne est le siège d'une thrombose, comme on l'a constaté pendant l'opération, et la masse oblitérante descend jusqu'au tronc brachiocéphalique veineux.

Comme il arrive généralement, le néoplasme s'est développé

---

(1) *Traité de Chirurgie*, Le Dentu, t. VI, p. 666.

(2) Thèse Coulon (Paris 1883). — *Essai sur le cancer du corps thyroïde*, p. 56.

aux dépens de l'isthme et du lobe droit. Le lobe gauche est tout à fait sain et mobile. Rien d'étonnant à cela, puisque le cancer est souvent une transformation de goître, et que celui-ci se rencontre presque exclusivement dans le lobe droit.

De nombreux noyaux métastatiques se trouvent dans le poumon, surtout à la base du poumon gauche.

Quant à la trachée, malgré les phénomènes dyspnéiques observés pendant les jours qui précédèrent l'opération, elle n'est pas très déformée. Son calibre est seulement un peu rétréci par plissement de la membrane musculo-fibreuse tendue entre les extrémités des anneaux cartilagineux.

Au *microscope*, on remarque les vestiges de tissu thyroïdien normal, sous forme de vésicules tassées les unes contre les autres, généralement arrondies, revêtues à leur surface interne d'une ou plusieurs rangées de cellules cubiques. Mais, si certaines de ces vésicules restent nettement délimitées, il en est d'autres dont la paroi prolifère, d'une façon atypique, sous forme de bourgeons irréguliers. Les cellules épithéliales néoplasiques, dépendant de cette prolifération, sont petites, à noyaux arrondis et sont répandues irrégulièrement dans toute l'étendue de la tumeur.

A côté de la prolifération de l'élément épithélial, la charpente conjonctive est complètement modifiée dans son aspect. Le tissu qui sépare les vésicules les unes des autres, au sein duquel on remarque les cellules épithéliales néoplasiques que nous avons décrites plus haut, est constitué lui-même par d'énormes cellules à gros noyaux irréguliers, le plus souvent fusiformes, qui, se disposant en certains points sous forme de réseaux, contiennent dans leurs mailles des éléments cancéreux épithéliaux.

Çà et là, on aperçoit même d'énormes éléments, contenant de multiples noyaux, qui ressemblent à des cellules géantes. Un grand nombre de cellules néoplasiques renferment des figures karyokinétiques. Il semble donc que l'élément épithélial et l'élément conjonctif aient tous deux proliféré pour constituer la tumeur, et qu'il s'agisse en somme d'un *épithelio-sarcome*, suivant l'avis même de M. le professeur Augier.

Le départ entre les goîtres bénins et les goîtres malins est parfois très difficile à établir. D'après les auteurs (1) les deux groupes se ressemblent étrangement. L'épithelioma glandulaire consiste dans une prolifération diffuse des cellules épithéliales hors de la paroi acineuse. Mais les adénomes interacineux, quelque bénins qu'ils soient, ont aussi pour caractère la diffusion de l'épithelium glandulaire dans les espaces interacineux. C'est seulement en se basant sur le caractère général de la diffusion, sur sa prédominance, que l'on peut conclure au cancer. Encore la conclusion doit-elle être corroborée par la rapidité de l'évolution, l'état général du sujet, et la récidive sur place après ablation.

Il est intéressant de remarquer que les noyaux métastatiques sont entièrement formés de tissu thyroïdien normal, alors que cette structure a parfois complètement disparu de la glande carcinomateuse elle-même. Il est même arrivé (cas de Martin Durr, Bulletin de la Société Anatomique 1895, n° 241), que la structure de ces noyaux permettait de découvrir la tumeur thyroïdienne primitive, jusque là ignoré.

Bien plus une observation d'Eiselberq tendrait à établir qu'une métastase cancéreuse peut non seulement revêtir la structure de la thyroïde mais encore fonctionner comme elle et suppléer la glande extirpée. Les accidents de la cachexie strumiprive, après thyroïdectomie totale, auraient été évités, par sa présence, et se seraient montrés aussitôt après son ablation (2).

Nous n'avons pas été assez heureux pour constater la présence de vésicules thyroïdiennes normales dans un noyau métastatique du poumon. Le tissu assez fortement vascularisé était formé de cellules néoplasiques de même aspect que celles de la tumeur principale.

---

(1) *Traité de Chirurgie.* Le Dentu, t. VI p. 664.
(2) *Traité de Chirurgie.* Le Dentu, t. VI p. 667.

SOCIÉTÉ ANATOMO-CLINIQUE DE LILLE

Séance du 15 mai 1907. — Présidence de M. Duret, Président.

Communications :

1° **Fibrome du col de l'utérus,** par M. Dewailly, externe des hôpitaux *(sera publiée).*

2° **Double fracture du crâne par balles de revolver de petit calibre,** par M. Fiévet, externe des hôpitaux *(sera publiée).*

M. Duret. — Cette observation va contre l'avis de ceux qui veulent qu'on garde l'expectation en de semblables cas. Les balles étaient ici facilement extirpables et, si la seconde n'a pas été extraite, c'est que l'état grave où se trouvait le blessé, rendait dangereuse une opération de trop longue durée.

3° **Tumeur ulcérée de la langue chez une jeune femme. — Cancer ou syphilis ?** par M. Le Gland, préparateur d'anatomie pathologique *(sera publiée). (Présentation de pièces et de coupes microscopiques.)*

4° **Note sur la rétention placentaire « post abortum »,** par M. Bonnet-Laborderie, interne des hôpitaux *(sera publiée).*

M. Duret. — Je suis d'avis d'intervenir chaque fois que se présente une indication, et je considère comme tel le seul fait d'agitation ou d'énervement chez la malade.

CARNET DU " JOURNAL DES SCIENCES MÉDICALES "

Naissances. — M. le docteur Ronsin, de Paramé, et Madame Ronsin, nous annoncent l'heureuse naissance de leur fils Henri, leur treizième enfant.

Nos meilleurs souhaits de bonne santé pour la mère et l'enfant.

Nominations. — *Faculté de médecine et de pharmacie.* — Le titre de professeur honoraire est accordé à MM. les docteurs Bouchaud et Eustache, qui ont fait valoir leurs droits à la retraite, après trente ans de services dévoués.

M. le professeur Delassus est chargé du cours de clinique obstétricale et de gynécologie ; M. le professeur Lavrand, du cours de pathologie interne ; M. le professeur Voituriez, du cours des élèves sages-femmes ; M. le professeur Derville est nommé professeur adjoint à la clinique médicale ; M. le professeur Bosquier joindra désormais l'enseignement de la pathologie générale élémentaire à celui de la parasitologie ; M. le docteur Besson est nommé maître de conférences, et chargé du cours de médecine légale ; M. le docteur Bonnet-Laborderie est nommé aide de clinique obstétricale (fonction créée).

Faculté des sciences. — M. le vicomte d'Adhémar est nommé professeur titulaire ; M. l'abbé Annycke, licencié ès-sciences, est nommé maître de conférences.

BIBLIOGRAPHIE

A propos de « mon système », par Müller (1).

Plusieurs fois déjà, il a été parlé dans ce journal de *médecine naturelle.* C'est une tendance heureuse de la thérapeutique de ne plus se complaire dans la polypharmacie et de recourir autant que possible aux moyens de guérison que la nature met partout à notre disposition. Le médecin doit, d'ailleurs, se pénétrer de l'idée que notre organisme tend spontanément, par ses réactions physiologiques (phagocytose, phénomènes vaso-moteurs, etc.),

(1) *Mon Système,* 15 minutes de travail par jour pour la santé, par J.-P. Müller, 90 pages, 44 figures.

aussi bien que par le chimisme des humeurs, non seulement à résister aux causes des maladies, mais encore à nous débarrasser de celle-ci quand il s'est laissé envahir par elles. Il faut s'efforcer dans la prophylaxie, comme dans le traitement des maladies, d'imiter la nature, de l'aider dans ses efforts curatifs et surtout de ne pas contrarier ceux-ci : *primo non nocere.*

A ce point de vue, il a déjà été question ici des bienfaits de la cure d'air, de lumière et de soleil, des avantages du régime végétarien, de l'usage du lait caillé pour combattre les fermentations intestinales (1). Dans un autre ordre d'idées, il a été parlé aussi des bons effets de la gymnastique respiratoire pour favoriser le développement thoracique des adolescents, pour prévenir la tuberculose et pour parachever la guérison des pleurétiques (2).

Nous voudrions signaler, aujourd'hui, un petit ouvrage intéressant d'un ancien officier Danois, J.-P. Müller. Par son *système*, comme l'appelle l'auteur, fort d'une expérience déjà longue, il se propose de faire de l'hygiène préventive, de maintenir le corps sain et dispos par un quart d'heure de gymnastique quotidienne.

Sa méthode n'exerce pas seulement les muscles, comme celle de Sandow et autres analogues ; elle agit aussi par certains exercices sur les organes internes, spécialement sur l'appareil digestif ; enfin, elle s'adresse directement à la peau par des pratiques hydrothérapiques simples et par des frictions. Elle comprend huit exercices musculaires de difficulté croissante, qui ont pour effet d'échauffer le corps et de le faire suer ; puis une ablution à l'aide d'un tub et d'eau froide ; puis dix exercices de friction spécialement destinés à tonifier la peau et à assurer son fonctionnement parfait. Le tout, d'après un tableau annexé, demande 15 minutes. Une séance aussi courte, mais quotidienne, est bien plus efficace que deux ou trois séances plus longues par semaine.

L'ouvrage donne, en outre, des conseils rationnels d'hygiène qui n'ont rien de spécial, mais qu'il est bon de relire. Régime à prédominance végétarienne; abstention de condiments épicés et

---

(1) Monteuuis.
(2) Guermonprez.

de boissons fermentées; dormir les fenêtres ouvertes; chauffer modérément les appartements ; usage très restreint du tabac. Avec beaucoup d'hygiénistes modernes, l'auteur proscrit la laine sur la peau et conseille les sous-vêtements de lin amples et à larges mailles. Il attribue à la bicyclette une valeur hygiénique négative et la trouve utile seulement comme instrument de travail.

Il y a, en somme, dans ce petit ouvrage, un ensemble de bons conseils présentés sous une forme intéressante. On peut employer la méthode telle qu'elle ; cependant nous y ferons une critique. L'auteur associe à la plupart de ses exercices des mouvements respiratoires ; mais, contrairement au principe posé par M. Guermonprez, et développé dans un manuel de gymnastique respiratoire, que nous allons publier en commun, Müller ne tient pas compte de la cadence respiratoire normale (environ 16 mouvements par minute). Dans certains exercices, il faut respirer 24, 30 et même 34 fois par minute. C'est véritablement trop ; il est vrai que les exercices sont très courts et séparés par une ou deux respirations lentes et profondes. Pour notre part, nous conseillons d'exécuter les mouvements moins vite que dans le tableau de Müller et d'adopter la cadence de 16 à la minute. La séance sera un peu plus longue, mais peut-être moins fatigante et plus profitable. A part cela, nous n'hésitons pas à recommander la lecture de l'ouvrage et la mise en pratique des conseils qui y sont donnés.

Dr Pérignon.

Artério-sclérose et arthritisme, par le Dr P. Bouloumié, Médecin consultant à Vittel. — Paris, De Rudeval, éditeur.

Le livre que le Dr P. Bouloumié, de Vittel, vient de faire paraître sous ce titre est, comme celui qu'il a publié récemment sur le Sphygmotonométrie clinique, une œuvre d'observation personnelle sur un sujet qui a toujours et tout particulièrement attiré son attention, car il écrivait déjà en 1875 « on pourrait dire sans exagération que les lésions artérielles sont à la goutte ce que les lésions cardiaques sont au rhumatisme. »

Il y étudie successivement les connexions existant entre la goutte, l'hypertension et l'artério-sclérose et la néphrite ainsi

que leurs analogies symptomatiques ; puis l'influence de l'élimination thérapeutique de l'acide urique, des xantho-uriques et des chlorures sur les tensions, et la part qui peut être attribuée à ces substances dans la production de l'artério-sclérose, la mensuration des tension artérielle et artério-capillaire, ainsi que l'état de ces tensions chez les arthritiques.

A cette occasion, il fait une description sommaire, avec figugures, des appareils de Kreidl, de Potain, de Gaertner et de son propre sphygmotonomètre, en indiquant la manière de s'en servir. Il termine par un résumé succinct et précis des indications des diverses eaux minérales et cures hydrominérales dans les affections circulatoires. S'étant, depuis 1875, constamment préoccupé de l'état des vaisseaux chez les malades, à peu près tous arthritiques, qui fréquentent Vittel, on ne sera pas surpris de trouver dans ce nouvel ouvrage le résultat toujours intéressant de milliers d'observations personnelles et des appréciations auxquelles une longue expérience donne une valeur et un intérêt tout particuliers.

NOUVELLE

Congrès international de stomatologie. — La semaine dernière s'est tenu, à Paris, le premier Congrès international de stomatologie. 350 spécialistes de tous les pays y assistaient.

Notre collègue, le professeur Redier, a été nommé président d'honneur de ce Congrès.

Le Secrétaire de la Rédaction : Dr G. LEMIÈRE.

VILLE DE LILLE

Population : 205.625 habitants
(Recensement de 1906)

BULLETIN HEBDOMADAIRE DU BUREAU D'HYGIÈNE

31e Semaine, du 28 Juillet au 3 Aout 1907

	NAISSANCES				MORT-NÉS				MARIAGES	DÉCÈS			
	Légitimes		Illégitimes		Légitimes		Illégitimes			En ville		d'hôpitaux	
	M	F	M	F	M	F	M	F		M	F	M	F
Totaux par sexe....	38	35	14	13	6	1	»	»		29	35	11	4
Semaine actuelle.....	100				7				45	79			
Id. précédente.....	103				12				70	95			
Id. correspondante....	99				12				44	102			

CAUSES PRINCIPALES DES DÉCÈS	Étrangers	Hôtel-de-Vil.	La Gare St-Sauveur	Moulins	Wazemmes	Vauban	Saint-André	Esquermes	St-Maurice	Fives	Canteleu	Sud	Totaux
Fièvre typhoïde....	»	»	»	»	»	»	»	»	»	»	»	»	»
Variole et Varioloïde.....	»	»	»	»	»	»	»	»	»	»	»	»	»
Scarlatine.....	»	»	»	»	»	»	»	»	»	»	»	»	»
Rougeole.....	»	»	1	»	1	»	»	»	»	»	»	»	2
Diphtérie.....	1	»	»	»	»	»	»	»	»	»	»	»	1
Infection puerpérale.....	»	»	»	»	»	»	»	»	»	»	»	»	»
Tuberculose pulmonaire.	»	»	»	»	3	»	1	1	»	»	1	»	6
Coqueluche.....	»	»	»	»	1	»	»	»	»	»	»	»	1
Grippe.....	»	»	»	»	»	»	»	»	»	»	»	»	»
Pneumonie et broncho-pneumonie	»	»	1	1	2	2	»	1	»	»	»	»	7
Erysipèle.....	»	»	»	»	1	»	»	»	»	»	»	»	1
Oreillons.....	»	»	»	»	»	»	»	»	»	»	»	»	»
Méningite tuberculeuse.....	1	»	»	2	»	»	»	»	»	»	»	»	3
Autres tuberculoses.....	»	»	»	»	»	»	»	»	»	1	»	»	1
Cancer.....	1	»	»	2	2	»	2	1	»	»	»	»	8
Bronchite.....	»	»	»	»	»	»	»	»	»	1	»	»	1
Maladies organiques du cœur....	»	»	1	»	1	1	»	»	»	»	»	»	3
Gastro-entérite de 0 à 1 an.....	»	1	4	5	2	1	»	2	»	3	»	2	20
Gastro-entérite de 1 à 2 ans.....	»	»	»	»	»	»	»	»	»	»	»	»	»
Gastro-entérite de 2 à 5 ans.....	»	»	»	»	»	»	»	»	»	»	»	»	»
Autres causes de décès....	3	1	4	2	1	2	1	1	4	4	1	1	25
Total des décès. ..	6	2	11	12	14	6	4	6	4	9	1	4	79

MALADIES DÉCLARÉES AU BUREAU D'HYGIÈNE

(Loi du 15 Février 1902)

Fièvre typhoïde.....	»	»	»	»	»	»	»	»	»	»	»	»	»
Typhus exanthématique.....	»	»	»	»	»	»	»	»	»	»	»	»	»
Variole et Varioloïde	»	»	»	»	»	»	»	»	»	»	»	»	»
Scarlatine.....	»	»	1	1	2	»	1	»	»	»	»	»	5
Rougeole..	»	»	»	1	»	1	»	»	»	»	»	»	2
Diphtérie.....	»	»	»	»	»	»	»	»	»	»	»	1	1
Suette miliaire.....	»	»	»	»	»	»	»	»	»	»	»	»	»
Choléra et maladies cholériformes	»	»	»	»	»	»	»	»	»	»	»	»	»
Oreillons.....	»	»	»	»	»	»	»	»	»	»	»	»	»
Infection puerpérale	»	»	»	»	»	»	»	»	»	»	»	»	»
Ophtalmie des nouveaux-nés	»	»	»	»	»	»	»	»	»	»	»	»	»
Méningite cérébro-spinale épidém.	»	»	»	»	»	»	»	»	»	»	»	»	»
Tuberculose pulmonaire.....	»	»	»	»	»	»	»	»	»	»	»	»	»
Coqueluche	»	»	»	»	»	»	»	»	»	»	»	»	»
Grippe.....	»	»	»	»	»	»	»	»	»	»	»	»	»
Pneumonie et broncho-pneumonie	»	»	»	»	»	»	»	»	»	»	»	»	»
Erysipèle.....	»	»	»	»	»	»	»	»	»	»	»	»	»
Totaux...	»	»	1	2	2	1	1	»	»	»	»	1	8

Le Gérant : L. Loyher.

IMP. H. MOREL, LILLE, 77, RUE NATIONALE

PHYTINE

Contient 22,8 p. c. de phosphore organique assimilable

PRINCIPE PHOSPHO-ORGANIQUE DES GRAINES VÉGÉTALES

e problème de la médication phosphorée rationnelle n'a été résolu que par la découverte de la *Phytine*

Cachets, Granulé, Comprimés, Gélules

SALÈNE

Absolument INODORE

Absorption rapide par la peau

Ether méthyl-éthylglycolique de l'acide salicylique

INDICATIONS : Rhumatisme articulaire aigu. Rhumatisme musculaire (Lumbago, Torticolis), névrite rhumatismale, etc.

illons gratuits littérature **SOCIÉTÉ POUR L'INDUSTRIE CHIMIQUE, A St-FONS (RHONE)** Département pharmaceutique

CONSTIPATION

Appendicite, Migraine, Hémorroïdes, etc.

sont guéris par l'emploi de la délicieuse

DRE LAXATIVE ROCHER

TIVE — DÉPURATIVE — ANTIBILIEUSE

Rapport favorable de l'Académie de Médecine

VINAIGRE PENNÈS

Antiseptique, Cicatrisant, Hygiénique

Purifie l'air chargé de miasmes.

Préserve des maladies épidémiques et contagieuses

Précieux pour les soins intimes du corps.

Exiger Marque de Fabrique. — TOUTES PHARMACIES

L'UROTROPINE SCHERING

en Pastilles (comprimées) est

meilleur ANTISEPTIQUE des VOIES URINAIRES

SON ACTION EST SURE

s Cystites, Pyélites, Fermentations ammoniacales de l'urine, Bactériurie, Pyurie, Blennorrhagie, Uréthrite, aturie, Diathèse urique.

un **prophylactique urinaire précieux** de la **fièvre typhoïde** et de la **néphrite** consécutive à latine.

Littérature et échantillons aux Médecins, qui voudront bien s'adresser à

HELIOS, Société Anonyme Française, 32, rue de Bondy, PARIS

Vereinigte Chininfabriken

ZIMMER & Co • FRANCFORT s/M.

DYMAL

Poudre vulnéraire antiseptique, sans odeur, non irritant, préférable aux autres succédanés de l'iodoforme à cause de son **bon marché.**

ESTORAL

remède contre le **coryza,** application agréable en forme de poudre à priser

Dépôt chez les Droguistes. — En détail dans les pharmacies.

Vente en gros, échantillons, littérature :

MAX FRÈRES, 31, Rue des Petites-Écuries, **PARIS.**

CHLORAL ET BROMURE DE POTASSIUM

Nous n'avons pas la prétention d'indiquer au corps médical les *nombreuses névroses* au traitement desquelles convient l'emploi simultané du *Chloral* et du *Bromure de Potassium*, nous nous contentons d'affirmer que le

SIROP GÉLINEAU

offre toute **garantie** et toute **assurance aux praticiens** et qu'il contient exactement : ***Un gramme de CHLORAL hydraté*** et ***un gramme cinquante*** de ***BROMURE de POTASSIUM, chimiquement pur,*** par cuillerée à bouche.

5 francs le flacon, **3** francs le 1/2 flacon, dans toutes les pharmacies.

ETABLISSEMENT de SAINT-GALMIER (Loire)

SOURCE BADOIT

L'Eau de Table sans Rivale

La plus Légère à l'Estomac

DÉBIT de la SOURCE :

PAR AN

30 MILLION

de Bouteilles

Déclarée d'Intérêt Publ

Décret du 12 Août 18

DYSPEPSIE

ENTÉRITE

APPENDICITE

POUDRES et PASTILLES

PATERSON

(Bismuth et Magnésie)

Echantillons et Notices.

11, Rue A. de Neuville. PARIS

VALS

SOURC LA

ALCALINE GAZEUSE INALTÉRABLE

REIN

DYSPEPSIE, GASTRO-ENTÉRIT

DÉBILITÉ, Maladies du **FOIE** et des **RE**

TRÈS DIURÉTIQUE

Spéciale dans la **DIARRHÉE INFAN**

La **REINE** est facturée prix coûtant Médeci qui s'adressent à **M. CHAMPETIER**, Pharmacien à **VA**

LOTION LOUIS DEQUÉANT

contre le ***SEBUMBACILLE, CALVITIE, PELADE, TEIGNE, TRICHOPHYTIES, SÉBORRHÉE, ACNÉ*** etc.

Le **Sebumbacille,** ***microbe*** de la ***Calvitie vulgaire,*** a été découvert par **M. LOUIS DEQUÉANT,** pharmacien, **38, Rue Clignancourt, Paris.** (Mémoires déposés à l'Académie de Médecine, 23 mars 1897, 8 mai 1898). *L'extrait de ces Mémoires et une Notice sur les peignes et brosses antialopéciques sont adressés gracieusement à tous les médecins qui lui en feront la demande.* — Renseignements gratuits et prix de faveur pour tous les membres du corps médical. — EN VENTE CHEZ LES PHARMACIENS SEULEMENT.

AIX-LES-BAINS (SAVOIE

Source sulfureuse chaude 47°, 7.000 mètres cubes par 24 heures.

TRAITEMENT PAR LE MASSAGE SOUS LA DOUCHE

RHUMATISME ARTICULAIRE. GOUTTE ARTICULAIRE. SCIATIQUE. LOMBAGO

Cure intensive de la Syphilis.

Affections articulaires. — Suites de Traumatismes

Saison du 1er Avril au 1er Novembr

Lille. — Imp. H. Morel, 17, rue Nationale.